Diabeet ja diabeetiline kollatähni turse

Üks diabeedi tüsistusi võib olla diabeetiline kollatähni turse, mis võib tõsiselt kahjustada nägemist.

Mis on diabeetiline kollatähni turse?

Diabeetiline kollatähni turse on silmahaigus, mis tekib diabeedi tagajärjel diabeetilise retinopaatia (DR) arenedes. Võrkkesta keskosas ehk kollatähnis (maakulis) tekkinud turse (ödeem) või paksenemine muudab nägemise häguseks ja moonutatuks. Inglise keeles kõlab see haiguse nimetus kui *diabetic macular edema* ehk lühidalt DME.

Suhkrutõbi ehk diabeet on krooniline süsteemne ainevahetushaigus, mis mõjutab tervet organismi, ka silmi. Veresooned võivad diabeedi tõttu muutuda läbilaskvaks või moodustada väikeseid väljavenitusi. Vedelik ja ladestused kogunevad võrkkestale, eriti kollatähni ehk maakula piirkonda. Riskifaktoriks peetakse ka kõrget vererõhku ja kõrget vere rasvasisaldust.

Silma tagaosa ehk silmapõhi koosneb mitmest kihist, millest olulisem on reetina ehk võrkkest. Võrkkest on silma sisekoe valgustundlik kiht (joonis 1). Selle keskel asub kollatähn, mis on ligikaudu sama suur kui lääts ja selles on eriti suur arv fotoretseptoreid. Kollatähni keskel on nõgusus, mida nimetatakse ladina keeles *fovea centralis*. See nõgusus, mille läbimõõt on ainult u 1,5 mm, tagab, et meie silmad tajuvad ka kõige väiksemaid detaile. Nägemine silma võrkkesta välisosas ehk perifeerias on vähem täpne ja tagab pigem üldist orienteerumist.

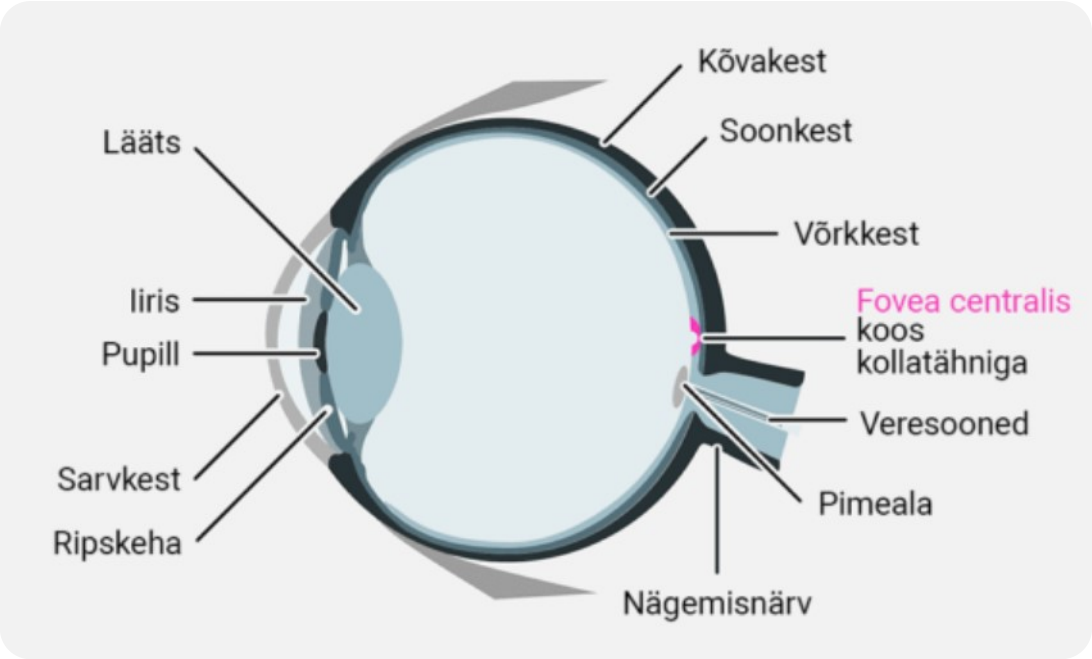

Joonis 1: Silma ristlõige. Kollatähn ja fovea centralis on olulised terava nägemise jaoks.

Diabeedist tingitud muutused silmas võivad olla spetsiifilised (näiteks diabeetiline läätse osmoos, diabeetiline retinopaatia) kui ka mittespetsiifilised (näiteks kuiv silm, glaukoom, hallkae ehk katarakt).

Kõige tõsisem diabeedist tingitud silmade kahjustus on diabeetiline retinopaatia ehk väikeste veresoonte muutused silmamuna seestpoolt vooderdavas reetinas ehk võrkkestas. Diabeetiline retinopaatia on endiselt levinuim pimeduse põhjustaja töövõimelise elanikkonna seas. Diabeetiline retinopaatia esineb umbes ühel kolmandikul diabeedipatsientidest.

Seda haigust võib väga üldiselt võttes jagada kolmeks rühmaks:

1. Taustaretinopaatia ehk kergemad muutused, mis ei põhjusta nägemise langust. Selles etapis võib täheldada veresoonte seinte kahjustusi, veresoonte pundumist ja väikseid verevalumeid võrkkestas.
2. Proliferatiivne retinopaatia ehk nägemist ohustavad muutused. Selles staadiumis hakkavad hüpoksia ehk hapnikuvaeguse kompenseerimiseks kasvama uued veresooned ehk neovasad. Kahjuks sellistes tingimustes tekkinud veresooned lekivad, põhjustades verevalumeid reetina pinnale ja klaaskehasse.
3. Diabeetiline makulopaatia ehk kahjustus kollatähni alal. Kollatähn ehk maakul on väike ala reetina keskel, teravalt nägemiseks peavad valguskiired läbi silma eesmiste osade koonduma just kollatähni keskele ehk foveasse. Seetõttu hakkavad ka väikesed muutused üsna ruttu nägemist häirima.

Diabeetilise retinopaatia võib põhjustada diabeetilise kollatähni turse, mis tekitab muutusi võrkkesta keskosas, põhjustades sümptomeid juba varastes staadiumites. Igas diabeetilise retinopaatia etapis võib esineda kollatähni turset. Tegemist on kõige sagedasema nägemist kahjustava muutusega.

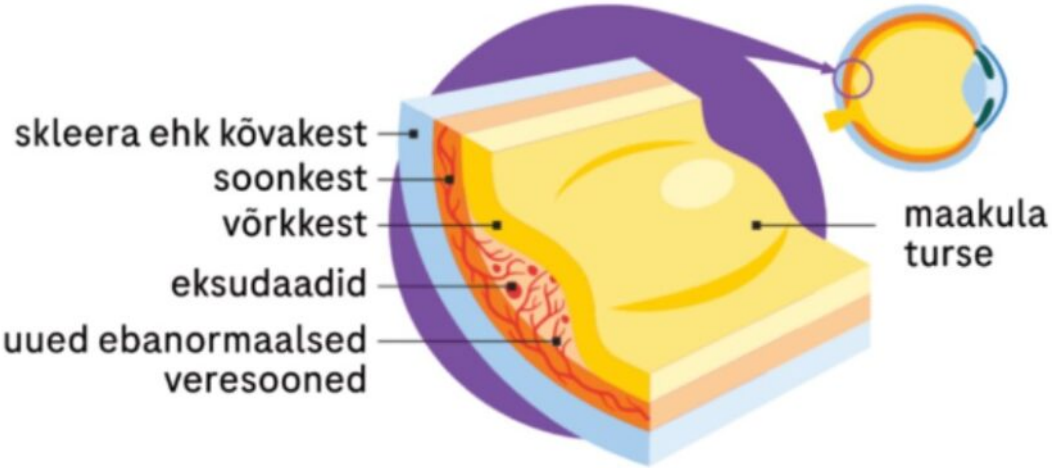

Ladestused ja soovimatud uued veresooned võivad põhjustada võrkkesta eraldumist.

Haiguse tekkimise riskitegurid

Diabeetiline kollatähni turse mõjutab peaaegu 7% kõigist diabeedipatsientidest ja esineb 1. tüüpi diabeediga korral veidi sagedamini kui 2. tüüpi diabeediga. DME on läänemaailma keskealistel inimestel üks kõige levinumaid nägemiskahjustuse põhjuseid, seejuures mõjutab see koguni 60 protsendil patsientidest mõlemat silma.

Haiguse väljakujunemisele aitavad kaasa mitmed tegurid:

- Veresuhkru taseme tõus
- Diabeedi pikaajaline esinemine
- Kõrge vererõhk

Lisaks võivad haigestumise riski suurendada rasva ainevahetushäire ja diabeetiline neerufunktsiooni häire.

Haiguse ennetamiseks on oluline hoida oma vere glükoositase stabiilselt hea, sest kõrge või hüplik vere glükoositase põhjustab võrkkesta kahjustumist. Hoolt tuleb kanda tervisliku toitumise ja kehalise liikumise eest ning manustada määratud diabeediravimit järjekindlalt ja kooskõlas perearsti või diabeediõe soovitustega. Kui diabeetikul on kõrge vererõhk, vajab see ravi. Ka suitsetamisest tuleks loobuda, sest see kahjustab veresooni.

Kuidas ise silmi kontrollida?

Oluline on teada, et diabeedi tagajärjel tekkinud võrkkestakahjustus või kollatähni turse ei põhjusta varajases staadiumis valu ega sageli ka nägemishäireid. Samas saab võrkkesta kahjustusi edukamalt ravida just varasemates faasides. Silmaarst saab tuvastada varajasi

muutusi silmades ja alustada vajadusel õigeaegset ravi.

Amsleri test on lihtne viis kontrollida nägemist kodus. Amsleri test on tumedate joonte ja keskel oleva musta täpiga ruut (joonis 2).

Terve silm näeb sirgete tumedate joontega ruudustikku, mis moodustab keskel ruudu ja musta täpi. Kui nägemine halveneb diabeedi tõttu, on jooned lainelised, katkendlikud või moonutatud. Esineda võivad tumedad ja hägusad alad, eriti nägemisvälja keskel.

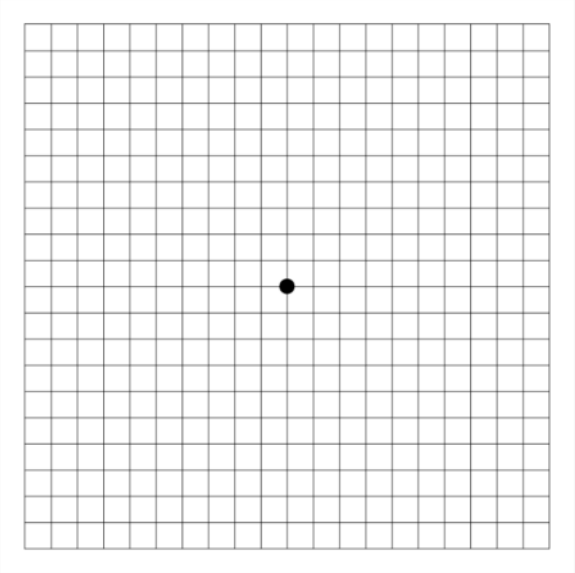

Testi tegemiseks tuleb toimida järgmiselt:

- Kui kannad prille, kasuta neid testi tegemise ajal.
- Kata teine silm kinni, et kontrollida mõlema silma nägemist. Oluline on mitte sulgeda kaetud silma, sest see võib tulemust moonutada.
- Vaata ruudustikku 30–40 cm kauguselt.
- Vaata otse musta punkti ruudustiku keskel.
- Teise silma kontrollimiseks korda sama.

Kui jooned on hägused või lainelised või nägemisalasse tekivad tumedad või tühjad alad, tuleb pöörduda silmaarsti poole.



Terve silm näeb sirgete tumedate joontega ruudustikku, mis moodustab keskel ruudu ja musta täpi.

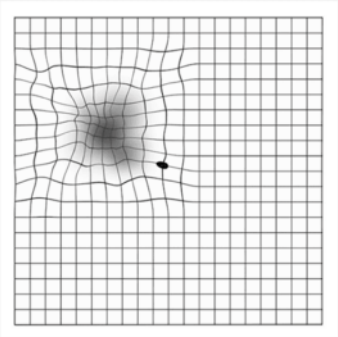

Kui nägemine halveneb märja AMD tõttu, on jooned lainelised, katkendlikud või moonutatud. Võib esineda tumedaid ja uduseid alasid, eriti nägemisvälja keskel.

Diagnoosimine

Diabeetilise kollatähni turse diagnoosib silmaarst pärast erinevaid uuringuid.

Diabeetilise kollatähni turse diagnoosi saab panna üksnes silmaarst ehk oftalmoloog. Läbivaatus silmaarsti juures algab aruteluga varasemate ja praeguste terviseprobleemide üle:

- Kas perekonnas esineb diabeeti ja silmahaiguseid?
- Kas peale diabeedi esineb ka teisi kroonilisi haiguseid?
- Kas esineb nägemishäireid:
  - nägemine on halvenenud
  - nägemises on moonutused (uksepiidad on kõverad, ajalehe tekst hüpleb)
  - värvinägemine on muutunud
  - esinevad hõljumid
  - kontrastitaju on languses (ei näe täpselt detaile)
  - silma ette on tekkinud tume laik või laigud, mis ei liigu kaasa

Sellele järgnevad uuringud:

- nägemisteravuse määramine
- silma eesmise osa (limaskesta) uuring pilulambiga
- silmapõhjauuring: esmalt laiendatakse pupilli silmatilkadega, et silmaarst saaks uurida silmapõhja (võrkkest, klaaskeha)

Kui silmapõhja kahjustus on juba tekkinud, on abiks edasised uuringud:

- silmasisese rõhu mõõtmine.
- optiline koherentne tomograafia (OCT) – uuring võimaldab näidata võrkkesta erinevaid kihte, et arst saaks hinnata, kas koevedelik on kogunenud maakuli sisse (joonised 1 ja 2). OCT annab väga täpse ülevaate võrkkesta väikseimatest struktuuridest ja seda saab kasutada ka ravi edukuse jälgimiseks.
- fluorestseiin-angiograafia: käsivarre veeni süstitakse värvainet, mis läheb silmpõhja veresoontesse. Uuringu käigus hinnatakse kogu silmapõhja.See võimaldab hinnata ravi vajavaid silmapõhja kahjustusi.

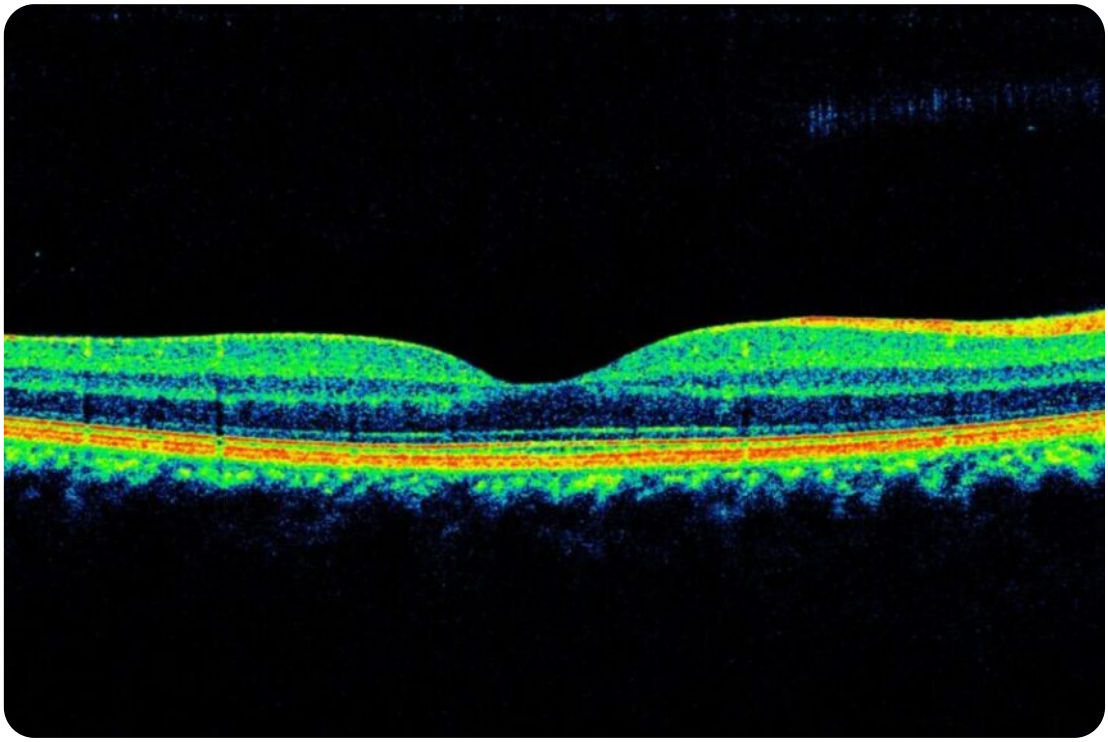

Joonis 1. Terve silmapõhi ilma akumuleerunud vedelikuta. Kollatähn ehk maakul on nähtav kujutise keskel „lohuna"; võrkkesta struktuur koosneb iseloomulikest, tavalistest kihtidest.

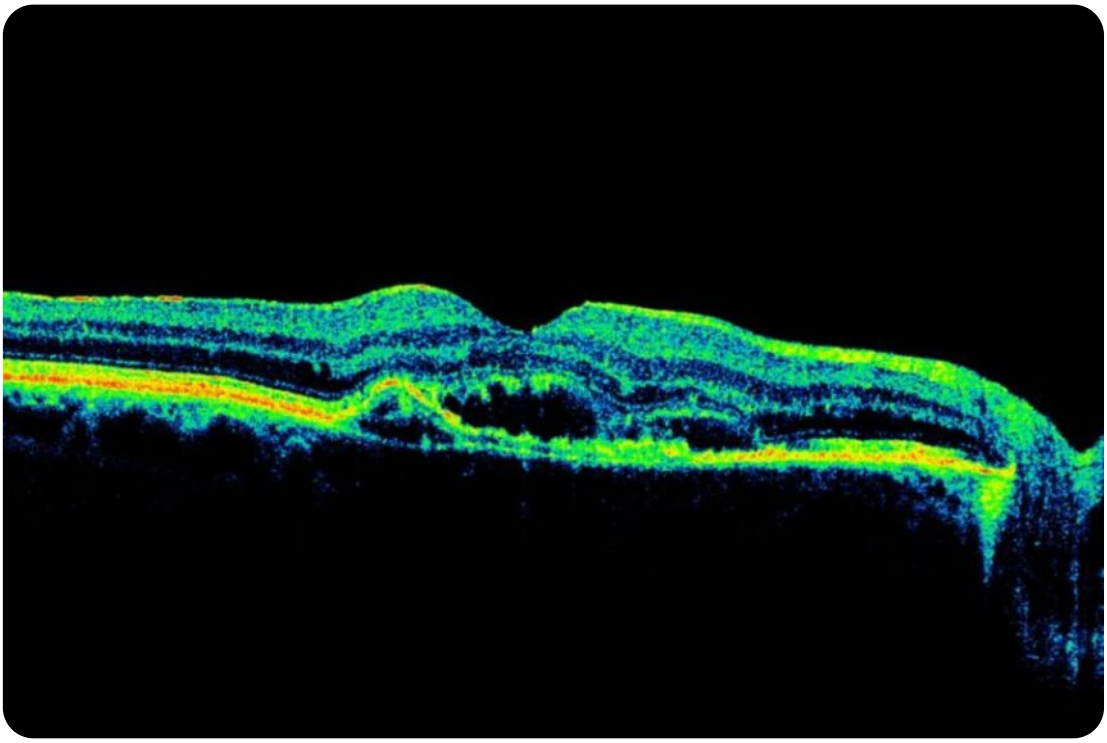

Joonis 2. Diabeetilise kollatähni ehk maakuli tursega silmapõhi koos vedeliku kogunemisega maakuli all olevatesse kudedesse (tumedatesse piirkondadesse). Võrkkesta kihid on ebakorrapärased ja välja ulatuvad..

Enne arsti visiiti võiks patsient täpselt üles kirjutada ja kaasa võtta nimekirja kasutatavatest ravimitest, samuti peab ta teadma enda veresuhkru keskmist näitu. Vajadusel võib arsti juurde kaasa võtta lähedase, kes aitab infot ja küsimusi meeles pidada ning võib teha märkmeid.

Tasub ka arvestada, et pärast arsti poolt tehtavaid uuringuid võivad olla pupillid laienenud ja see põhjustab ajutist nägemise halvenemist, seega ise autoga koju sõita ei tohiks. Päikeselise ilmaga võiks võtta kaasa päikeseprillid, sest ka silmade valgustundlikkus suureneb ajutiselt.

Ravi

Sobiva ravi määrab silmaarst. Kasutusel on nii erinevad silma süstitavad ravimid kui laserravi, sobiv raviviis sõltub haiguse olemusest.

Kuna diabeetilise kollatähni turse näol on tegu kroonilise haigusega, peab olema ravi järjepidev.

Kollatähn võrkkesta keskosa on vajalik selgeks nägemiseks. Kui võrkkestas on tekkinud muutused, kuid nägemine ei ole halvenenud võib raviga oodata ja jääda haiguse kulgu hoolikalt jälgima.

Vajaliku ravi määrab silmaarst ehk oftalmoloog, valides selleks sobivaima ravimi või laserravi. Sobiva ravi valik sõltub muu hulgas turse vormist ja täpsest asukohast.

Selleks, et nägemine säiliks võimalikult kaua, tuleb ravi regulaarselt korrata. Samal ajal on vajalik silmapõhja ja haiguse progresseerumise hoolikas jälgimine. Pikemad manustamisvahemikud võivad hõlbustada järjekindlalt ravikordadest kinnipidamist ja seega aidata kaasa ravi edukusele. Igal juhul annab ravivõimaluste kohta infot silmaarst, kes koostab pikaajalise raviplaani ja otsustab, kas ja millise intervalliga silmi süstida või teha laserravi.

Laserravi puhul suunatakse laserkiired otse võrkkesta kahjustatud veresoontega piirkondadele. Laserkiirtega on võimalik ära hoida ebastabiilsete “lekkivate” veresoonte edasist laienemist.

Sagedamini kasutatakse raviks silmasiseseid süste, mis aitavad nägemist kas säilitada või parandada ja annavad üldjuhul paremaid tulemusi kui laserravi. Silmaarst süstib lokaalanesteesia all ravimit otse silmamuna sees asuvasse klaaskehasse (joonis 1).

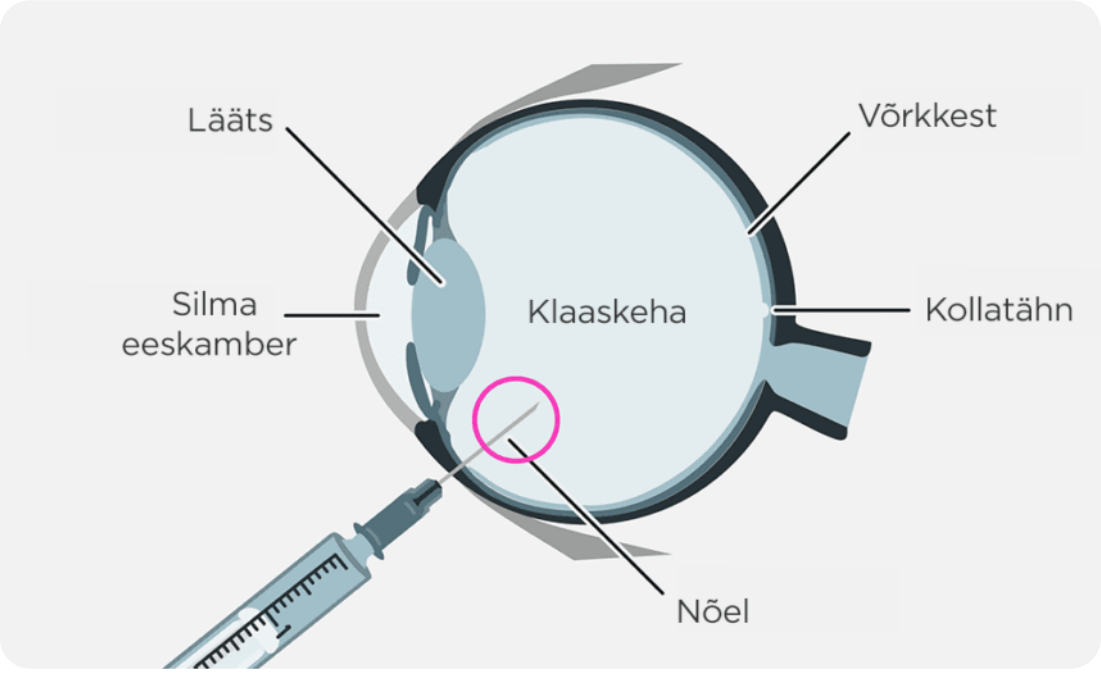

Joonis 1. Ravimi süstimine klaaskehasse

Enamikel juhtudel kasutatakse ravi jaoks VEGF inhibiitoreid (VEGF ehk *vascular endothelial growth factor* – vaskulaarse endoteeli kasvufaktor). VEGF vastased ravimid ehk anti-VEGF ravimid annavad tavaliselt paremaid tulemusi kui laserravi, sest need pärsivad spetsiifiliselt uute patoloogiliste ja läbilaskvate veresoonte kasvu silmas.

Euroopa ravimiameti poolt näidustatud anti-VEGF ravimid, mida kasutatakse on (lingid patsiendi juhenditele):

- aflibertsept,
- brolutsilizumab,
- ranibizumab (audioversioon),

mida pärast 3-5 igakuist süstet (ehk algannust) manustatakse vastavalt arsti määratud raviintervallile maksimaalselt 12-nädalase vahega. Lisaks on Euroopa ravimiameti näidustatud ka bispetsiifilise toimega antikeha

- faritsimab (audioversioon),

mille puhul võib vajalikuks osutuda 3 või enam järjestikust igakuist süstet, seejärel ravi individualiseeritakse arsti äranägemisel patsiendi seisundist lähtuvalt.

Ravimi manustamine

Ravimit süstitakse õhukese nõela abil otse silma klaaskehasse, mida arstid nimetavad ravimi intravitreaalseks süstimiseks. Ravi toimub operatsioonitoas steriilsetes tingimustes.

Silmasisene süst võib tunduda hirmutav, enamasti peljatakse valu. Tegelikult toimub protseduur lokaalse tuimestusega ja seetõttu on enamike patsientide jaoks valutu.

Kui patsient tuleb protseduurile, tehakse talle esmalt mõned eeluuringuid. Nende hulka kuuluvad tavaliselt:

- nägemisteravuse kontroll,
- silmapõhja uuring OCT-seadmega,
- silmarõhu mõõtmine.

Seejärel otsustab silmaarst süstravi vajalikkuse ja määrab sobiva süsteintervalli ehk süstete sageduse.

Süstiks ettevalmistamise käigus manustatakse kliinikus patsiendile erinevaid silmatilku: mõned on põletikuvastased, teised vähendavad silmarõhku, kolmandatel on silmi niisutav mõju. Enne protseduuri manustatakse silma mitu korda ka tuimestavat silmatilka (lokaalanesteetikumi). Kui silmapind on tuimestatud, pannakse silmale lauhoidja – seda mõned patsiendid kirjeldavad veidi ebamugavana. Enamus patsiente tajuvad süste hetkel lühiajalist survetunnet, samas kui teised ei tunne midagi.

Igakordsel süsteprotseduuril:

- Kuna silmasisene ehk intravitreaalne ravi toimub operatsioonitoas, saab patsient mütsi, tema juuksed kaetakse kinni.
- Protseduuri teostab silmaarst või spetsiaalse väljaõppega õde.
- Patsient lamab operatsioonivoodil, tema silma ja silmaümbrust desinfitseeritakse joodilahusega. Joodi allergia esinemisel tuleb teavitada kindlasti arsti!
- Näole asetatakse õhuke lina, millel on ava ligipääsuks ravitavale silmale.
- Uuesti manustatakse silmatilku, pärast mida pannakse paika silmalauhoidja, et hoida protseduuri ajal silma avatuna.
- Seejärel märgistab arst silmas väikese punkti, kuhu tehakse süst.
- Süstimise ajal tunneb patsient ainult kerget, enamasti valutut survet.
- Kogu protseduur on lühike ja toimub 2 minuti jooksul.
- Seejärel eemaldatakse silmalauhoidja, lina võetakse näolt ära ja nahka puhastatakse vatitupsuga joodilahuse maha pesemiseks.
- Patsiendile manustatakse uuesti silmatilku.

Soovitusi süstijärgseks ajaks

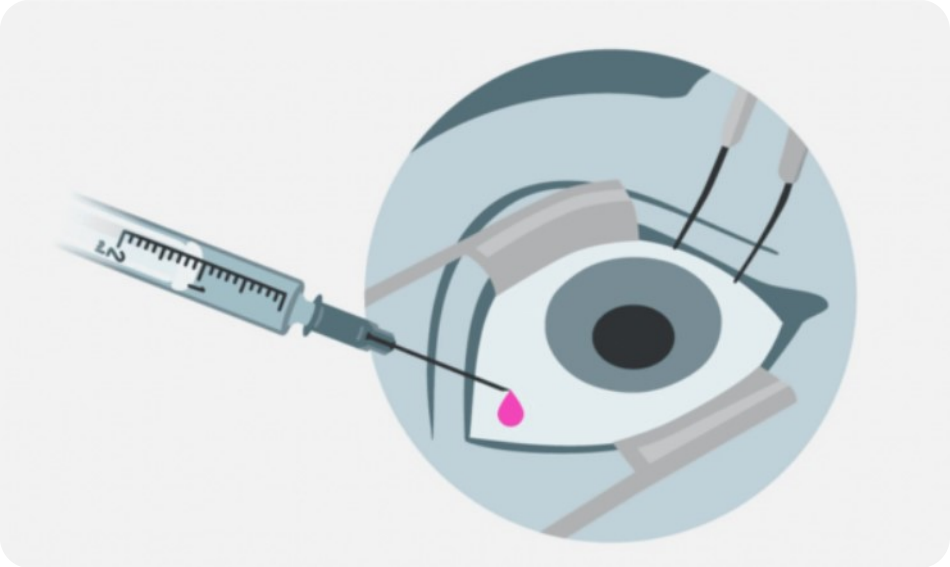

Pärast tuimastavate silmatilkade kasutamist süstitakse DME raviks silma õhukese nõelaga VEGF-inhibiitorit.

- Pärast süstimist on kõige parem minna koju, olla hämaras ruumis ja võimalusel magada või kuulata suletud silmadega raadiot või audioraamatut.
- Kui anesteesia toime lakkab, võib silmas olla ärritav tunne. See leeveneb paari tunni pärast.
- Mõned inimesed märkavad pärast süstimist väikeseid musti laike, mis tekivad süste ajal silma sattunud õhust. Need kaovad ise paari päeva jooksul.
- Süstekohale võib tekkida punane täpp või laik ehk limaskestaalune verevalum. See on ohutu ja kaob tavaliselt nädala või kahe pärast.
- Süstimisjärgsel päeval võib vajadusel kasutada niisutavaid silmatilku. Oluline on vältida silmainfektsiooni – hoiduda ööpäeva jooksul silmade puudutamisest ja meikimisest.

Silmasisese süsti järgne meelespea (Tartu Ülikooli Kliinikum)

Patsientide sagedased küsimused

Kuidas saan oma nägemist kontrollida? Kui tihti peaksin seda tegema?

Nägemise muutuse kontrolliks võib kasutada Amsleri testi. Seda on soovitatav teha igal nädalal, mõlema silmaga eraldi ning märkida tähelepanekud üles, et oleks võimalus neid järgmisel visiidil arstiga arutada.

Kas süsted silma on valusad?

Enamik patsiente tunnevad ebamugavust või survet, aga mitte valu. Enne süstet manustatakse patsiendile silma tuimestavaid tilku.

Kas võin pärast süstimist silmi hõõruda?

Infektsiooni ennetamiseks ei tohiks pärast protseduuri silmi katsuda.

Kas võin kasutada pärast süstimist tavalisi silmatilku?

Kui arst on määranud muud ravimid, sh silmatilgad (nt glaukoomi raviks), siis jätka nende kasutamist pärast süsti tavapärase skeemi järgi. Vajadusel küsi lisaks oma arstilt.

Kas võin pärast süstimist ujuda või duši all käia?

Kolme päeva jooksul pärast süstimist tuleb vältida vee sattumist silma, nt duši all käies. Ühe nädala jooksul on keelatud minna sauna, basseini, spasse või mullivanni.

Kas võin pärast süstimist meiki kanda?

Jah, välja arvatud päevadel, kui ravimit süstitakse, see on oluline silmanakkuste ennetamiseks.

Kas saan ohutult autot juhtida?

Süstepäeval ei tohiks autot juhtida.