Kollatähni kärbumine

Silma kollatähni kärbumine on tõsine ealine haigus, mis võib lõppeda kesknägemise kaotusega.

Arstid eristavad kuiva ja märga ealist haiguse vormi, mille kulg on erinev. Kuivast vormist võib areneda märg ja selle puhul on kesknägemise kaotuse risk suur.

Risk haigestuda suureneb vanusega, aga rolli mängivad ka geneetiline eelsoodumus ja elustiil.

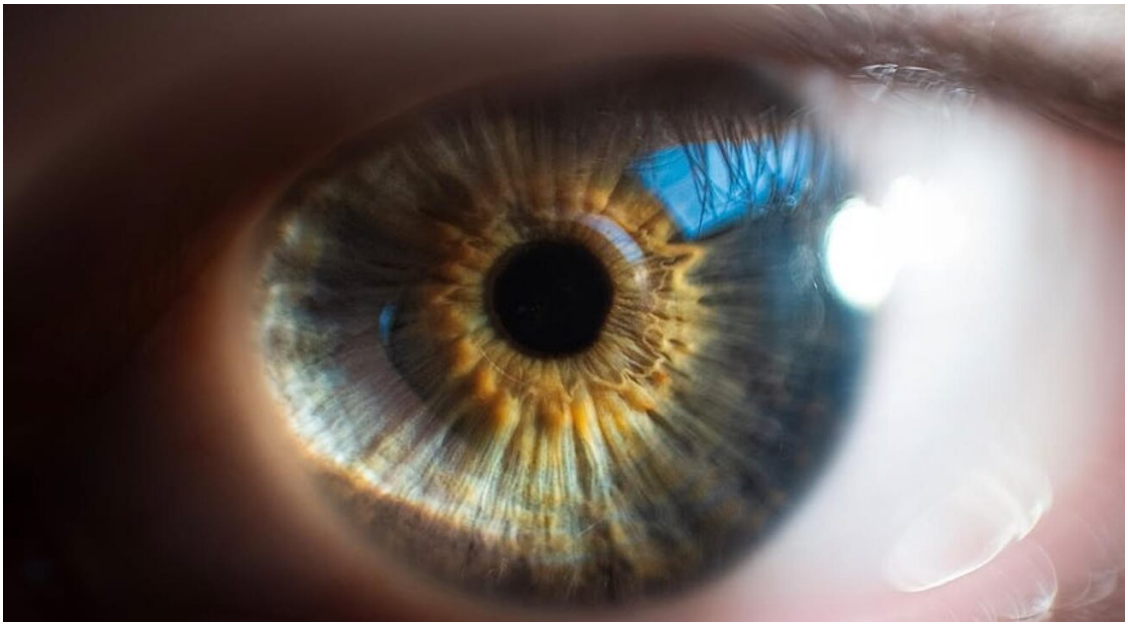

Mis on kollatähni kärbumine?

Silma võrkkesta keskosas asuv väike ala, mida nimetatakse kollatähniks ehk maakulaks, on ülitähtis tsentraalse ehk kesknägemise jaoks. Kollatähni õige funktsioneerimine tagab suurima nägemisteravuse. Kollatähni kahjustusega kulgevad mitu erinevat silmapõhja haigust.

Üks nendest on kollatähni kärbumine.

Silma kollatähni kärbumist nimetatakse ka kollatähni degeneratsiooniks või AMDks (inglise keeles *Age Related Macular Degeneration*). Vanusega seotud kollatähni kärbumine on silma võrkkesta keskosa haigus, mis kahjustab kesknägemist. Kollatähni kärbumisel võivad tekkida moonutused või laik nägemisel, halveneb võime lugeda ja eristada nägude detaile.

Risk haigestuda suureneb eelkõige vanusega, aga ka geneetiline eelsoodumus ja elustiil mängivad rolli. Haiguse ennetamiseks on oluline hoiduda suitsetamisest, samuti tasub toituda mitmekesiselt, liikuda piisavalt, tarbida vähem alkoholi ning hoida kehakaal normis.

Haiguse vormid

Arstid eristavad kuiva ja märga ealist kollatähni kärbumist, mis kulgevad erinevalt. Haiguse kuiva vormi korral hävinevad valgust tuvastavad rakud. Tekib aeglaselt arenev nägemislangus, mille puhul on haaratud nägemisteravuse keskosa. Kollatähni väikeste muutuste puhul ei tunne inimene veel nägemise muutust. Kui kahjustus tekib ainult ühes silmas, ei pruugi inimesel kaebusi nägemise muutustele olla ja haigus võib kulgeda märkamatult.

Haiguse kuivast vormist võib areneda märg. Selle vormi puhul on kesknägemise kaotuse risk suur. Märg vorm areneb kiiresti ja selle vormi puhul tekib alati nägemise langus. Võrkkestal võib tekkida verevarustuse puudus, mille tõttu hakkavad kasvama uued nõrgad, ebatäiuslikud veresooned. Väikesed uued veresooned on haprad ja lekkivad, mistõttu satub vedelikku või verd ümbritsevasse koesse, mis tursub.

Vedeliku kogunemine võrkkestale on põhjus, miks inimesed näevad sageli moonutatult. Sirged jooned muutuvad ebakorrapäraseks ja tähed hägustuvad. Näiteks näeb vanaema küll oma lapselast, aga tema nägu on ähmane ja ta tunneb lapse ära pigem kehakuju ja hääle järgi.

Kuidas kodus silmi testida? Amsler test

Silmi tasub kontrollida regulaarselt. Enesekontrolliks sobib lihtne ruudustik – Amsler test. See on hea vahend kesknägemise koduseks testimiseks. Kahtluse korral tuleb pöörduda silmakontrolli. Kollatähni kärbumise diagnoosi paneb ja ravi määrab alati arst.



Kuidas teha testi?

Üks silm tuleb katta kinni ja keskenduda keskmisele mustale täpile. Testida tuleks mõlemat silma eraldi ja jälgida, kas ja mis juhtub joontega. Kui ruudustikus tekib tühje alasid või moonutatud jooni, tuleks minna kohe silmaarsti vastuvõtule.



Terve silm näeb sirgete tumedate joontega ruudustikku, mis moodustab keskel ruudu ja musta täpi.

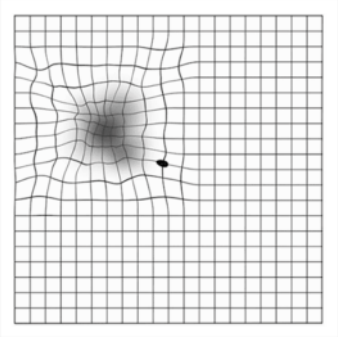

Kui nägemine halveneb märja AMD tõttu, on jooned lainelised, katkendlikud või moonutatud. Võib esineda tumedaid ja uduseid alasid, eriti nägemisvälja keskel.

Varajases staadiumis ei ole muutused nägemises alati märgatavad. Haiguse sümptomid võivad olla erinevad:

- Sirged jooned näivad paindunud või moondunud, näiteks ukse- ja aknaraamid. Seda nähtust on võimalik tuvastada Amsleri testi abil (joonis 1).
- Vajadus valguse järele suureneb ka päeval, näiteks lugemise või õmblemise ajal.
- Värvid paistavad kahvatumad.
- Vaatevälja keskosa on hägune, tühi või tumeda täpiga.
- Hämaras või pimedas nägemine tekitab raskusi, näiteks pimedas sõitmisel.
- Tundub, et justkui sõnad kaovad lugemise ajal.
- Üleminekul pimedast keskkonnast eredasse võib silmadel kuluda kauem aega, et kohaneda uute valgustingimustega.
- Väheneb ereda valguse taluvus.
- Otse ees olevad esemed võivad jääda kahe silma vahele.

Märgates piiranguid või muutusi nägemises endal või oma pereliikmel, tuleks võtta ühendust silmaarstiga. Seejuures tasub teada, et kollatähni kärbumine ei põhjusta mingit valu.

Diagnoosimine

Haiguskahtluse korral tuleb pöörduda silmaarsti ehk oftalmoloogi poole, kes paneb diagnoosi ja määrab ravi.

Silma läbivaatuse ajal võib silmaarst märgata muutusi võrkkestas ja kollatähnis enne kui patsient ise nägemise langust tajub.

Kollatähni kärbumise kahtluse korral tehakse tavaliselt järgmised uuringud:

- Nägemisteravuse mõõtmine.
- Silma tagaseina (võrkkesta) ja kollatähni läbivaatus spetsiaalse mikroskoobiga.
- Fluorestseiin-angiograafia. Käsivarreveeni süstitakse värvainet ja see liigub vereringe kaudu kiiresti silma veresoontesse. Seejärel tehakse silma võrkkestast hulk pilte, mis näitavad värvaine jaotust võrkkesta veresoontes. Sel moel saab visualiseerida võrkkesta veresoonte muutusi või ebanormaalset läbilaskvust.
- Optiline koherentne tomograafia (OCT) uuring. Uuringu käigus saadakse läbilõikekujutis silmapõhjast, mille abil on võimalik tuvastada erinevaid patoloogilisi muutusi, näiteks vedeliku kogunemine.

Allolev joonis 1 näitab terve kollatähni OCT-kujutist. Joonisel 2 on näidatud haiguse märg vorm kogunenud vedelikuga.

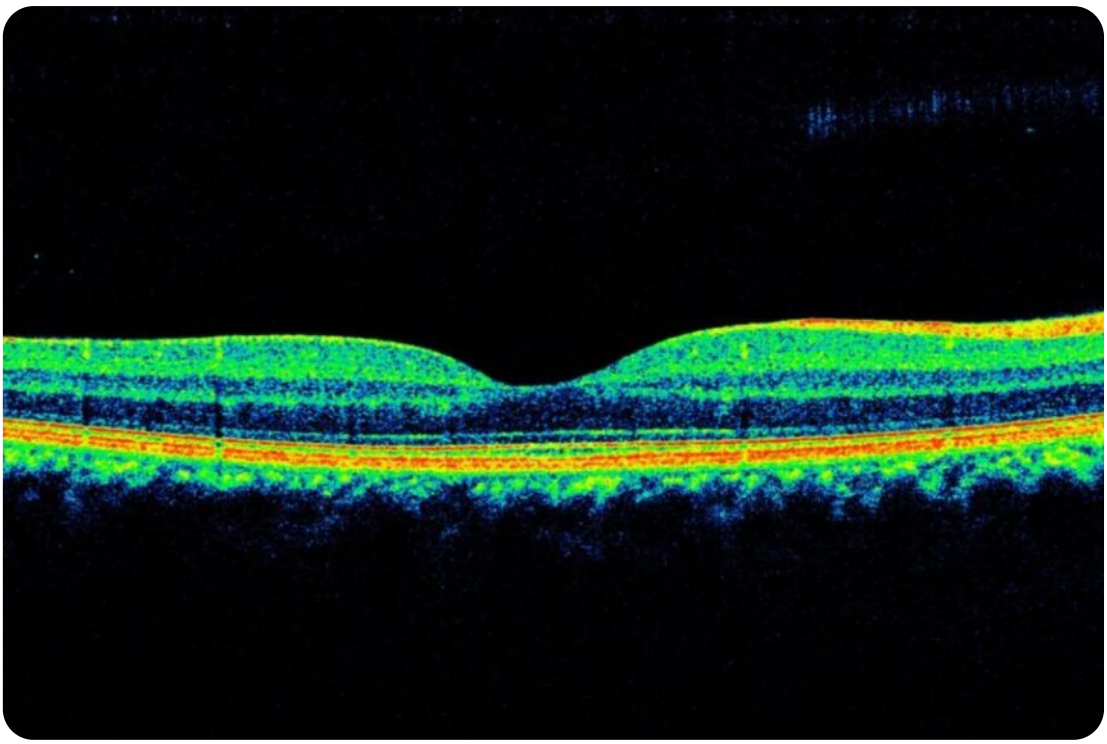

Joonis 1. Terve võrkkesta optiline koherentstomograafia (OCT) kogunenud vedelikuta. Kollatähn on nähtav kujutise keskel „lohuna"; võrkkesta struktuur koosneb iseloomulikest tavapärastest kihtidest.

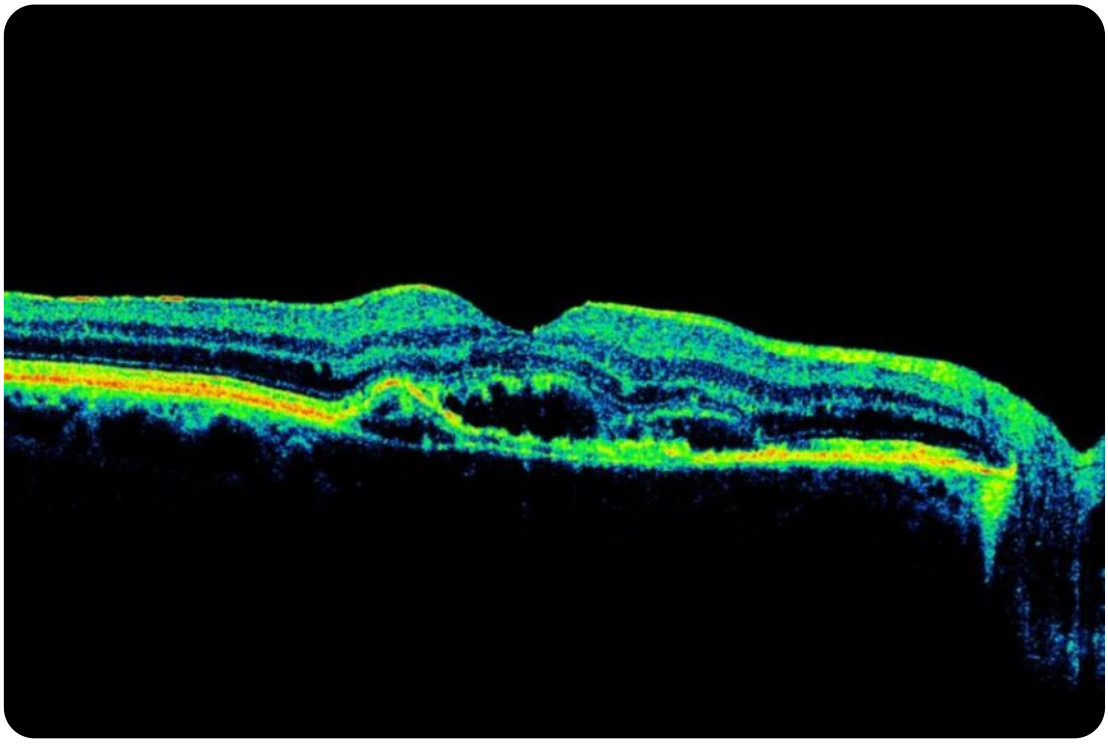

Joonis 2. Kollatähni kärbumise märja vormi OCT-uuring vedeliku kogunemisega koesse kollatähni all (tumedad alad). Võrkkesta kihid on ebakorrapärased ja eenduvad.

Nõuanded silmaarsti külastamiseks

Patsiendi teadlikkusest ja panusest sõltub ravi edukus, seega on oluline koos raviarstiga otsustada, milline võiks olla optimaalne raviplaan, millest oleks võimalik pikemas perspektiivis kinni pidada. Arst ja kogu ravimeeskond jagab nõuandeid ja toetab patsienti, et raviplaan oleks sobiv.

Aeg arstiga on alati piiratud, seega on hea vestluseks valmistuda, et saaks rohkem olulist teavet koju kaasa võtta. Oluline on küsida kohe, kui midagi jääb arusaamatuks või esineb tundmatuid võõrsõnu. Samuti on hea kasutada märkmelehte, kuhu eelnevalt kõige olulisemad küsimused on üles kirjutatud ja kuhu saab visiidi ajal jooksvalt teha märkmeid.

Enne silmaarsti külastamist, tasub läbi mõelda:

- Ootused vestlusele, näiteks kas on vaja otsust või üksikasjalikku selgitust haiguse, sümptomite ja ravi kohta või psühholoogilist toetust.
- Milliseid küsimusi esmalt oma ravimeeskonnaga arutada?
    - Millised on ravivõimalused?
    - Millised on ravivõimaluste eelised ja puudused?
    - Kui tõenäoline on, et need eelised ja puudused tekivad?
- Kas võtta visiidle kaasa pereliige või sõber, kes aitaks keskenduda arsti kuulamisele ja vajadusel kirjutaks info üles?

Ravi

Kuigi vanusega seotud kollatähni kärbumine ei ole praegu veel täielikult ravitav, on olemas mõned heakskiidetud ravimid haiguse märja vormi raviks.
Haiguse märg vorm vajab pikaajalist ja järjepidevat ravi, mille eesmärk on stabiliseerida nägemist ja vältida progresseeruvat nägemiskaotust võimalikult väheste süstetega.

Haiguse kuiva vormi jaoks ei ole heaks kiidetud tõhusat ravi, mis peataks võrkkesta rakkude kahjustumise või pärsiks uudisveresoonte teket silmapõhjas. Uuringud on siiski näidanud, et varajastes staadiumides võivad teatud toidulisandid haiguse progresseerumist aeglustada. Sel teemal tasub nõu pidada silmaarstiga.

Märja vormi korral toimub uute veresoonte kasv kollatähni piirkonnas võrkkesta kihtide all ja sees. Need uudisveresooned on õrnad ja ebatäiusliku ehitusega, mistõttu võivad veri ja vedelik sattuda võrkkesta alla ja kahjustada tsentraalse nägemise ehk kollatähni piirkonda.

Uudisveresoonte tekkepõhjuste otsimisel leidsid uurijad sellise molekuli nagu vaskulaarne endoteeli kasvufaktor ehk VEGF (inglise keeles *vascular endothelial growth factor*). VEGF vastased ravimid, tuntud ka kui VEGF inhibiitorid või anti-VEGF ravimid, on ravis kasutuses juba 2004. aastast. Need ravimid vähendavad uute, ebastabiilsete ja lekkivate veresoonte kasvu ning võivad vähemalt ajutiselt parandada või säilitada paljude märja vormiga patsientide nägemist.

Euroopa ravimiameti poolt näidustatud kollatähni kärbumise märja vormi puhul kasutatavad anti-VEGF ravimid on (lingid patsiendi juhenditele):

- aflibertsept,
- brolutsilizumab,
- ranibizumab (audioversioon),

mida tuleb manustada alguses igakuiselt ja pärast kolme süstet vastavalt arsti määratud raviintervallile maksimaalselt 12-nädalase vahega.

Lisaks on Euroopa ravimiameti poolt näidustatud ka bispetsiifilise toimega antikeha

- faritsimab (audioversioon),

mille 3 esmast annust manustatakse igakuiselt, seejärel ravi individualiseeritakse arsti äranägemisel patsiendi seisundist lähtuvalt, kuni 16-nädalase raviintervallini.

Ravimi manustamine

Ravimit süstitakse õhukese nõela abil otse silma klaaskehasse, mida arstid nimetavad ravimi intravitreaalseks süstimiseks. Ravi toimub operatsioonitoas steriilsetes tingimustes.

Silmasisene süst võib tunduda hirmutav, enamasti peljatakse valu. Tegelikult toimub protseduur lokaalse tuimestusega ja seetõttu on enamike patsientide jaoks valutu.

Kui patsient tuleb protseduurile, tehakse talle esmalt mõned eeluuringuid. Nende hulka kuuluvad tavaliselt:

- nägemisteravuse kontroll,
- silmapõhja uuring OCT-seadmega,
- silmarõhu mõõtmine.

Seejärel otsustab silmaarst süstravi vajalikkuse ja määrab skeemi ehk süsteintrvalli.

Süstiks ettevalmistamise käigus manustatakse kliinikus patsiendile erinevaid silmatilku: mõned on põletikuvastased, teised vähendavad silmarõhku, kolmandatel on silmi niisutav mõju. Enne protseduuri manustatakse silma mitu korda ka tuimestavat silmatilka (lokaalanesteetikumi). Kui silmapind on tuimestatud, pannakse silmale lauhoidja – seda mõned patsiendid kirjeldavad veidi ebamugavana. Enamus patsiente tajuvad süste hetkel lühiajalist survetunnet, samas kui teised ei tunne midagi.

Igakordsel süsteprotseduuril:

- Kuna intravitreaalne ravi toimub operatsioonitoas, saab patsient mütsi, tema juuksed kaetakse kinni.
- Protseduuri teostab silmaarst või spetsiaalse väljaõppega õde.
- Patsient lamab operatsioonivoodil, tema silma ja silmaümbrust desinfitseeritakse joodilahusega. Joodi allergia esinemisel tuleb teavitada kindlasti arsti!
- Näole asetatakse õhuke lina, millel on ava ligipääsuks ravitavale silmale.
- Uuesti manustatakse silmatilku, pärast mida pannakse paika silmalauhoidja, et hoida protseduuri ajal silma avatuna.
- Seejärel märgistab arst silmas väikese punkti, kuhu tehakse süst.
- Süstimise ajal tunneb patsient ainult kerget, enamasti valutut survet.
- Kogu protseduur on lühike ja toimub 2 minuti jooksul.
- Seejärel eemaldatakse silmalauhoidja, lina võetakse näolt ära ja nahka puhastatakse vatitupsuga joodilahuse maha pesemiseks.
- Patsiendile manustatakse uuesti silmatilku.

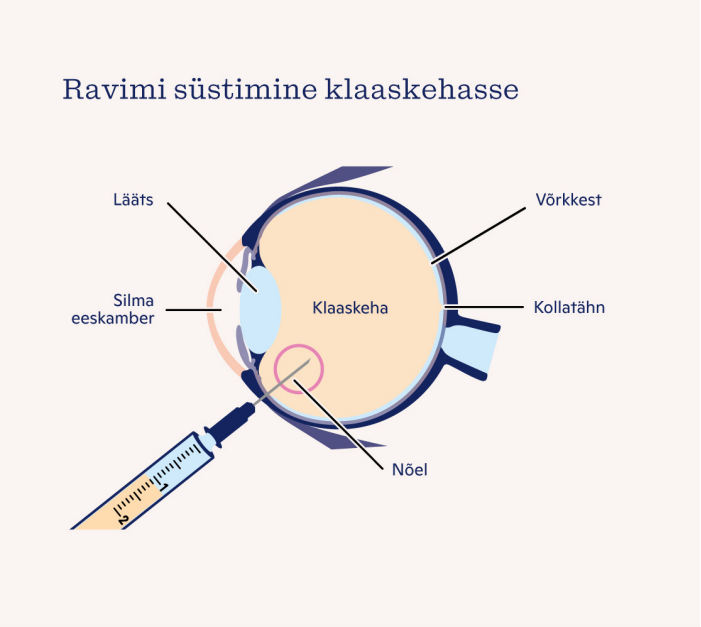

Soovitusi süstijärgseks ajaks

- Pärast süstimist on kõige parem minna koju, olla hämaras ruumis ja võimalusel magada või kuulata suletud silmadega raadiot või audioraamatut.
- Kui anesteesia toime lakkab, võib silmas olla ärritav tunne. See leeveneb paari tunni pärast.
- Mõned inimesed märkavad pärast süstimist väikeseid musti laike, mis tekivad süste ajal silma sattunud õhust. Need kaovad ise paari päeva jooksul.
- Süstekohale võib tekkida punane täpp või laik ehk limaskestaalune verevalum. See on ohutu ja kaob tavaliselt nädala või kahe pärast.
- Süstimisjärgsel päeval võib vajadusel kasutada niisutavaid silmatilku. Oluline on vältida silmainfektsiooni – hoiduda ööpäeva jooksul silmade puudutamisest ja meikimisest.

Kuna VEGF inhibiitorid toimivad teatud aja jooksul, tuleb süste regulaarselt korrata. Kollatähni kärbumine on krooniline haigus, mille ravi osas tuleb raviarsti antud soovitusi järgida, sest haiguse võib kiiresti edasi areneda. Kui järelkontroll ja süsteravi on regulaarsed, on võimalik ära hoida haiguse süvenemist. Märja vormi ravi eesmärk on nägemise stabiliseerimine.

Vajalike süstide arv sõltub sellest, kui kiiresti nägemisteravus pärast süstimist paraneb, stabiliseerub või halveneb. Õige süstimisintervalli selgub koostöös silmaarstiga. Süstete intervall on individuaalne, kuid tavaliselt 4 kuni 16 nädalat.

Sagedased käigud arsti juurde on märja AMD-ga patsientide ja nende perekondade jaoks koormavad. Seetõttu on teadlased tegelenud uute ravimite välja töötamisega, mida ei ole vaja nii tihti kasutada.

Patsientide sagedased küsimused

Miks vajab haigus järjepidevat ravi?

Kui kollatähni kärbumise märg vorm jäetakse ravimata, võib see põhjustada kiiret ja progresseeruvat tsentraalse nägemise kadumist.

Kuidas saan oma nägemist jälgida? Kui tihti peaksin seda tegema?

Oma nägemise muutumist saab kontrollida Amsleri testi abil.
Testi tehakse kasutades lugemisprille ning eraldi kummagi silmaga. Testi on soovitatav teha igal nädalal ning märkida muutused ja tähelepanekud üles, et arutada neid järgmisel läbivaatusel silmaarstiga. Oluline on märgata muutuseid ruudustiku joontes – kas need on sirged ja sümmeetrilised; kui on eelnevalt olnud muutused – kas muutused on süvenenud.

Kas süstid teevad valu?

Enamik patsiente tunneb ebamugavust või survet, aga mitte valu.

Kas ma võin pärast süsti silmi hõõruda?

Silmade hõõrumine võib tekitada süstijärgset silmainfektsiooni, seega tuleb seda võimalikult kaua vältida.

Kas ma võin pärast süstimist kasutada tavalisi silmatilku?

Kui arst on määranud muud ravimid, sh silmatilgad (nt glaukoomi raviks), siis jätka nende kasutamist pärast süsti tavapärase skeemi järgi. Vajadusel küsi lisaks oma arstilt.

Kas ma võin ujuda või pesta pärast süstimist?

Kolme päeva jooksul pärast süstimist tuleb vältida vee sattumist silma, nt duši all käies. Ühe nädala jooksul on keelatud minna sauna, basseini, spasse või mullivanni.

Kui pikalt tuleb ravi jätkata?

Peaaegu kõikidel juhtudel tuleb ravi (silmasiseseid süste) korrata pikema aja jooksul, vähemalt esimesel raviaastal. Patsiendi jaoks võib võtta visiitidel käimine üsna palju aega ning vajada lähedaste kaasamist ja toetust. Nägemise stabiilsena hoidmiseks või isegi paranemiseks oluline käia silmaarsti juures plaanilistel läbivaatustel ja ravi saamas korrapäraselt, nii nagu arst soovitab.